






CENTRO E. PIAGGIO

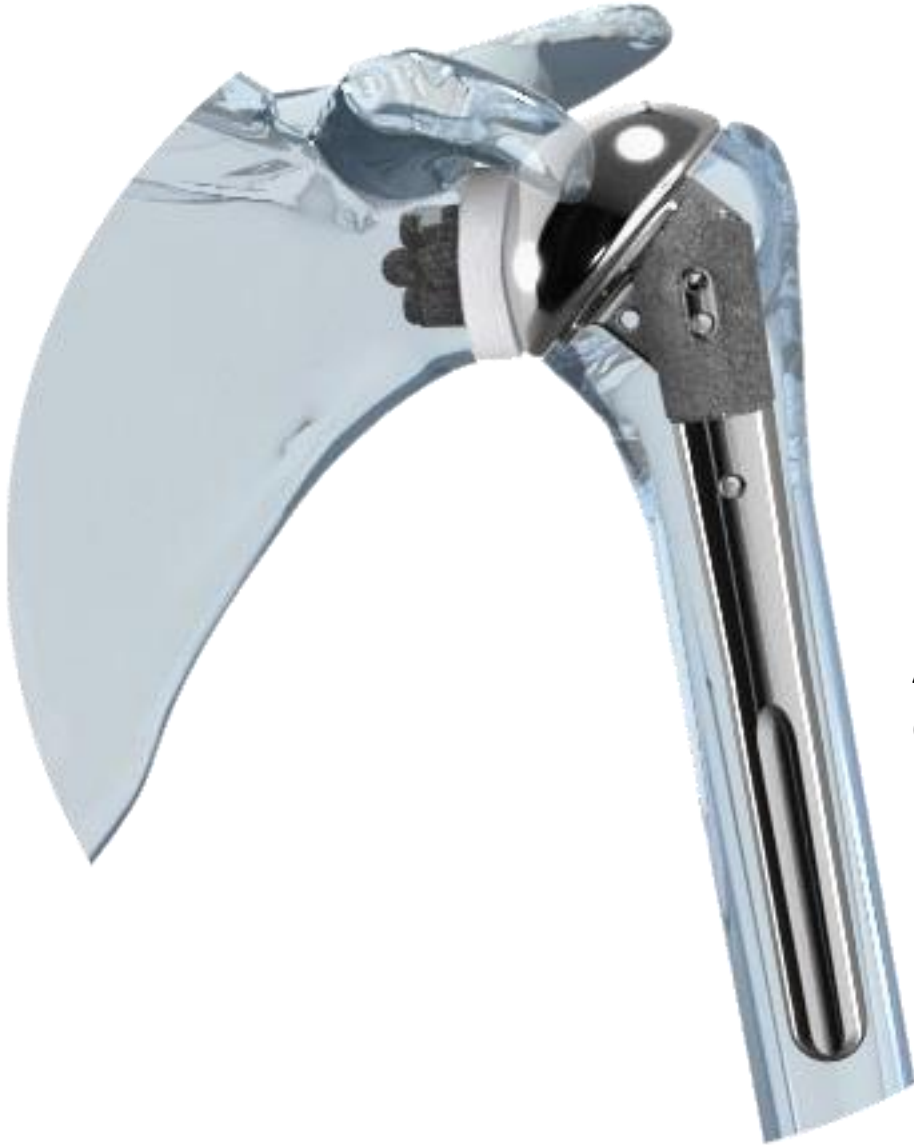Bioengineering and Robotics Research Center



# Protesi di spalla

---

# Protesi di Spalla



L'artrosi

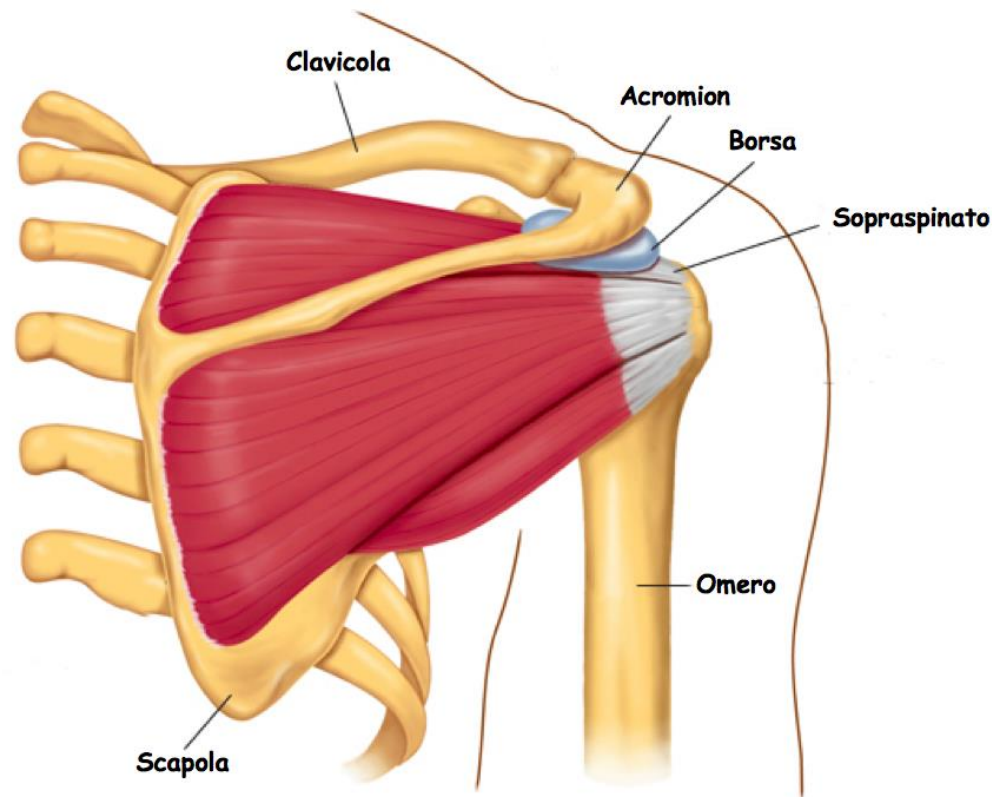
L'artrite reumatoide

L'artrosi post-traumatica

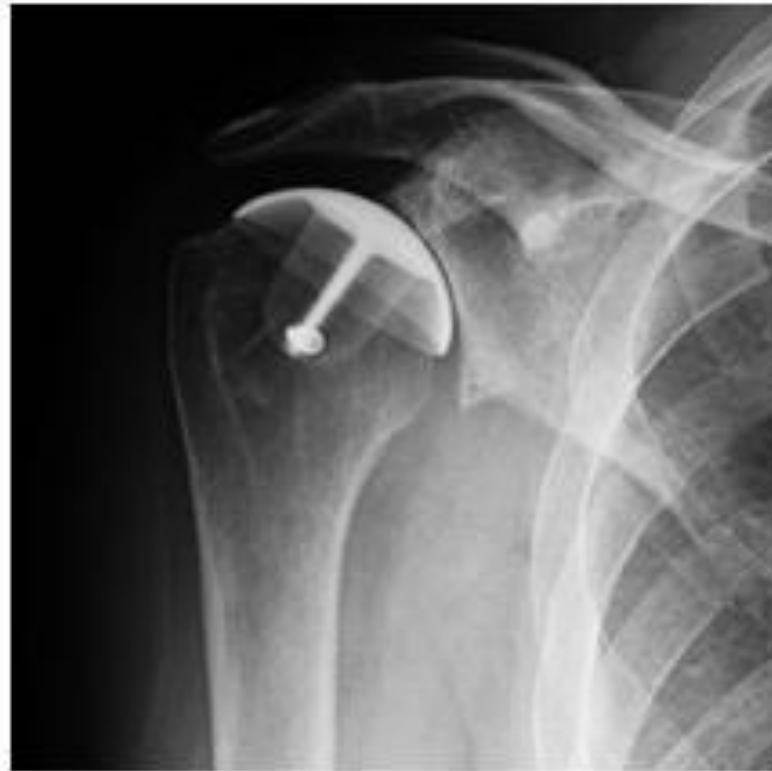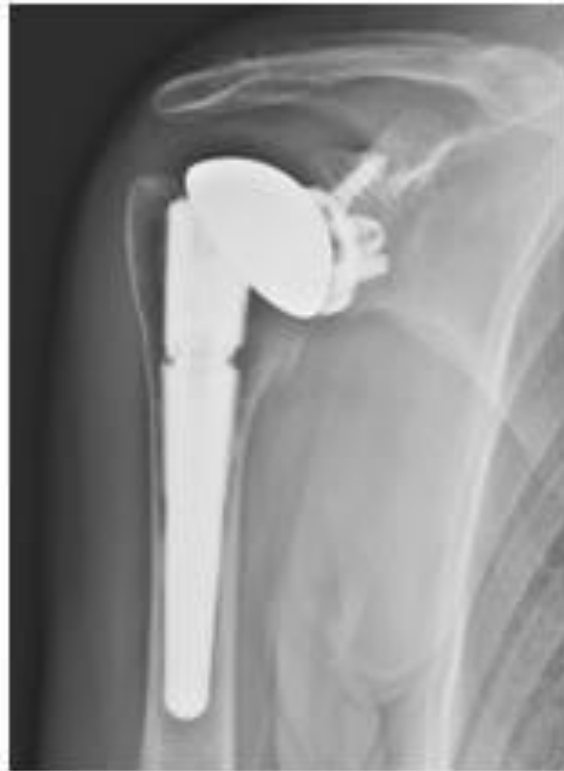La necrosi avascolare

Artropatia degenerativa da rottura della cuffia dei rotatori

La spalla è costituita da tre ossa: l'osso del braccio (omero), la scapola e la clavicola. La spalla è una articolazione a sfera: la testa dell'omero si inserisce appoggiandosi ad una tasca quasi piatta della scapola. L'omero è tenuto in sede grazie alla vostra cuffia dei rotatori. La cuffia dei rotatori è una rete di quattro muscoli i cui tendini formano un rivestimento attorno alla testa dell'omero. La cuffia dei rotatori attacca l'omero alla scapola e aiuta a sollevare e ruotare il braccio. C'è un sacchetto di lubrificazione chiamato borsa tra la cuffia dei rotatori e l'osso in cima alla spalla (acromion). Questa borsa permette ai tendini della cuffia dei rotatori di scivolare liberamente quando si sposta il braccio. Quando i tendini della cuffia dei rotatori sono rotti o danneggiati, questa borsa può diventare infiammata e dolorosa (borsite subacromiale).



Le soluzioni attualmente disponibili sono numerose. Una prima decisione da prendere è se occorra una protesi “totale”, con sostituzione di entrambi i versanti della articolazione (testa omerale e glena scapolare); oppure se sia sufficiente sostituire il solo versante omerale: in questo caso si parla tecnicamente di “emiartroplastica”. Vi sono infatti situazioni, come la necrosi dell’omero o fratture dell’omero prossimale, in cui la superficie glenoidea non è danneggiata e perciò non vi è necessità di sostituirla.

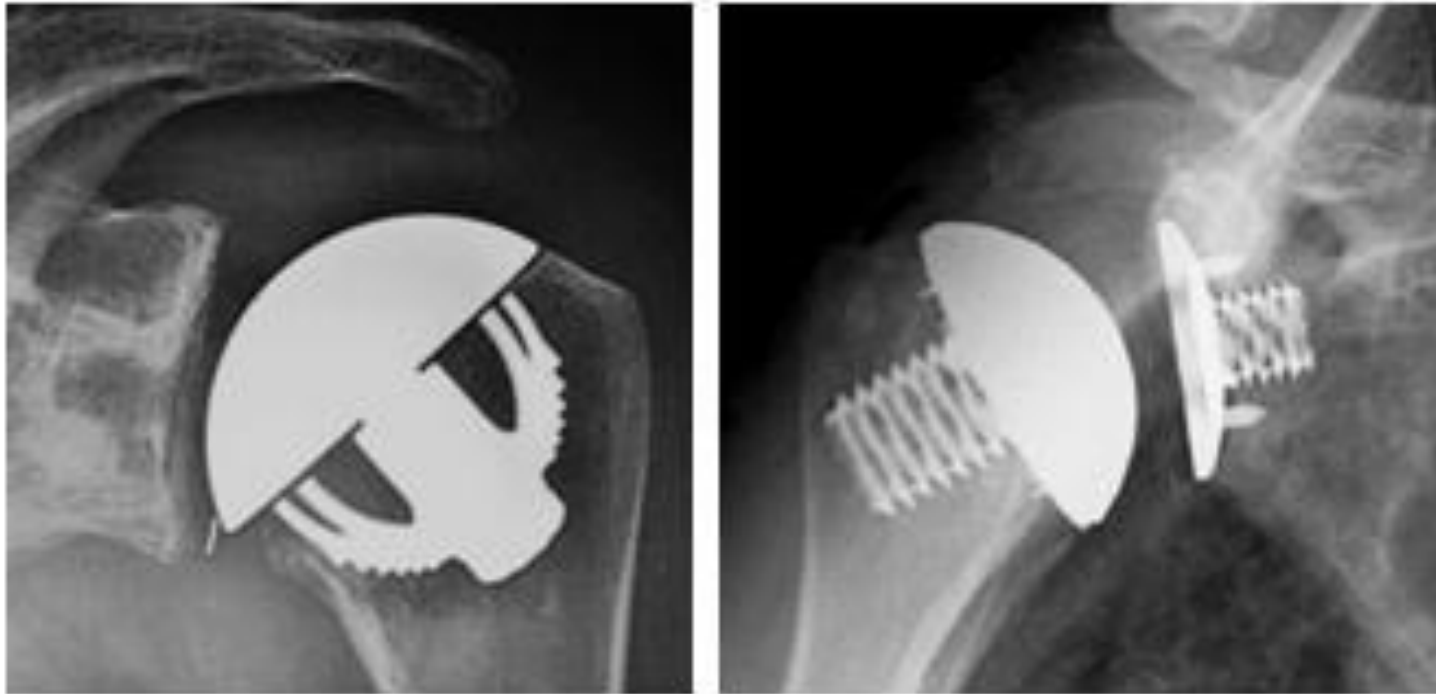


**Componente omerale** – Il tipo di protesi più utilizzato è composto da uno stelo che fa presa nel terzo prossimale della diafisi omerale e da una calotta con superficie sferica. Per impiantare questa protesi si deve sezionare ed eliminare la testa dell'omero degenerata e poi “scavare” opportunamente il canale omerale per inserire stabilmente lo stelo (ad incastro o con cemento). L'esperienza con questi tipi di protesi cosiddette “anatomiche” risale agli anni '50. Rappresentano tuttora il tipo di impianto più diffuso.

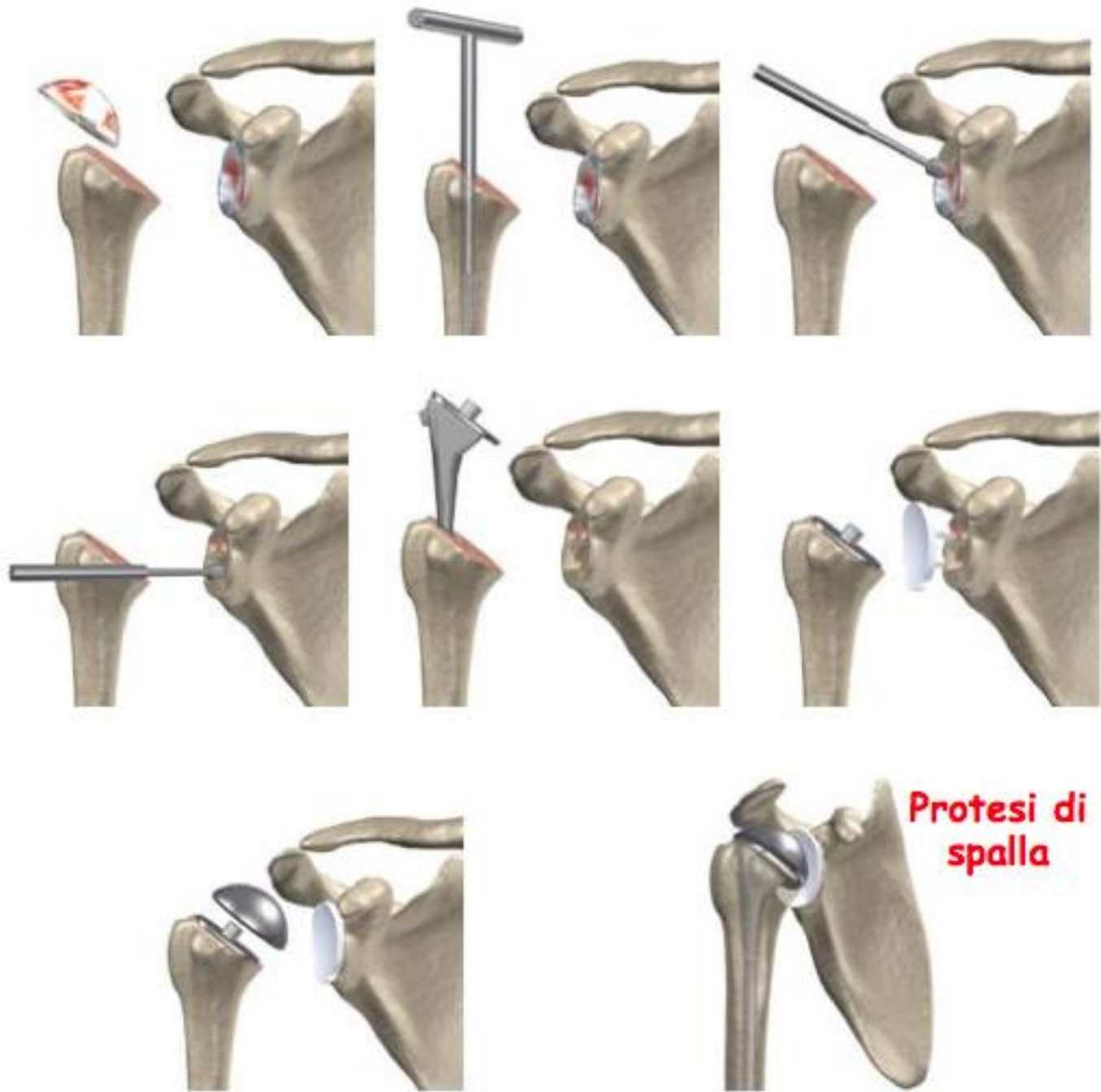Negli ultimi decenni sono state messe a punto delle componenti omerali più conservative e meno invasive. Questo significa togliere meno osso e riempire un tratto più breve dell'omero. Queste protesi più rispettose della struttura ossea sono le “protesi di rivestimento” e le “protesi emicefaliche” (ovvero “di metà testa”). Trovano indicazione quando il danno alla superficie articolare non è troppo esteso, l'omero prossimale non è deformato e la consistenza dell'osso è soddisfacente. Pertanto si impiantano in una fascia di età più giovanile rispetto alla media delle protesi.

Una protesi di rivestimento è una sorta di calotta metallica che va appunto a rivestire la testa omerale dopo averla preparata con frese sferiche.

Una protesi emicefalica si mette invece dopo avere resecato uno strato sottile della testa omerale ed è dotata di un breve fittone che non arriva a penetrare nel canale midollare. Queste protesi sono state ideate con lo scopo di sacrificare meno osso, quindi conservare uno “stock” osseo più abbondante per eventuali futuri reinterventi, ma si possono impiantare solo in una minoranza dei casi.



**Componente glenoidea** – Quando è degenerata anche la superficie articolare della scapola (la glena o glenoide), ai tre tipi di protesi omerali già visti – anatomica, di rivestimento, emicefalica – si accoppia una componente scapolare con superficie concava, che può essere composta da una base metallica (il “metal back”) su cui si incastra una sorta di scudo in polietilene; oppure può essere tutta in polietilene.

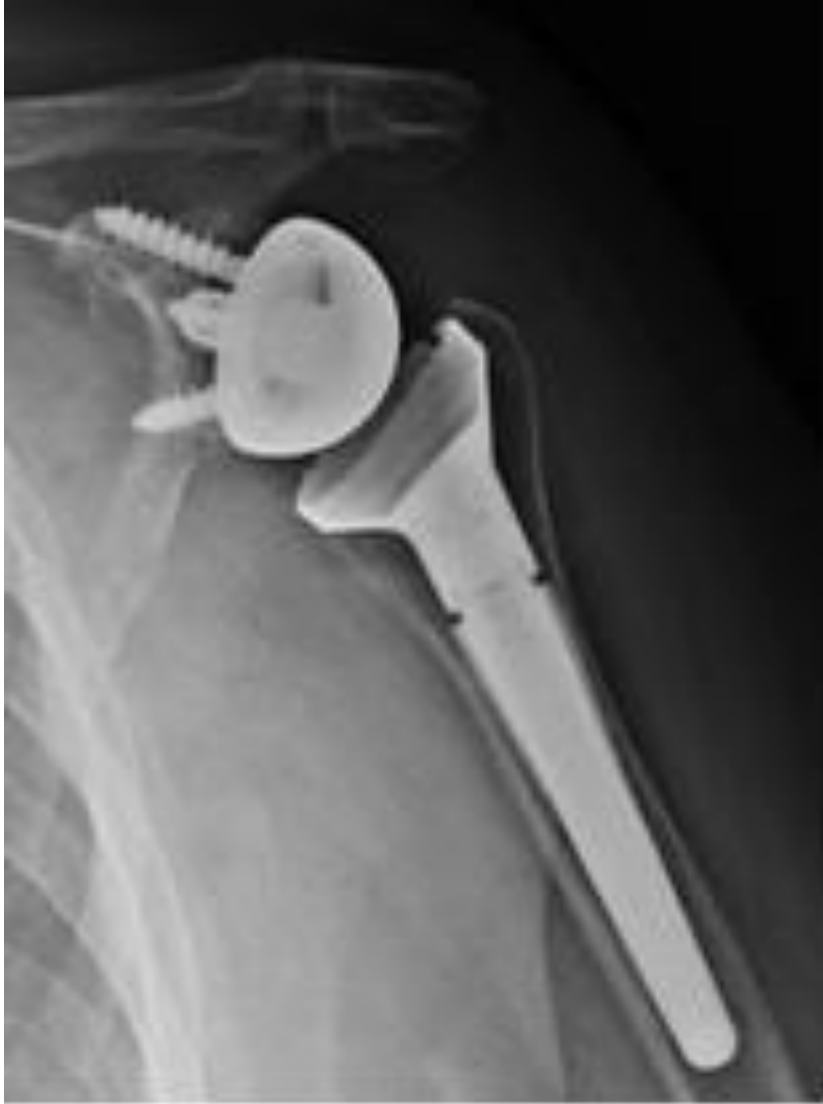

**Protesi di spalla**

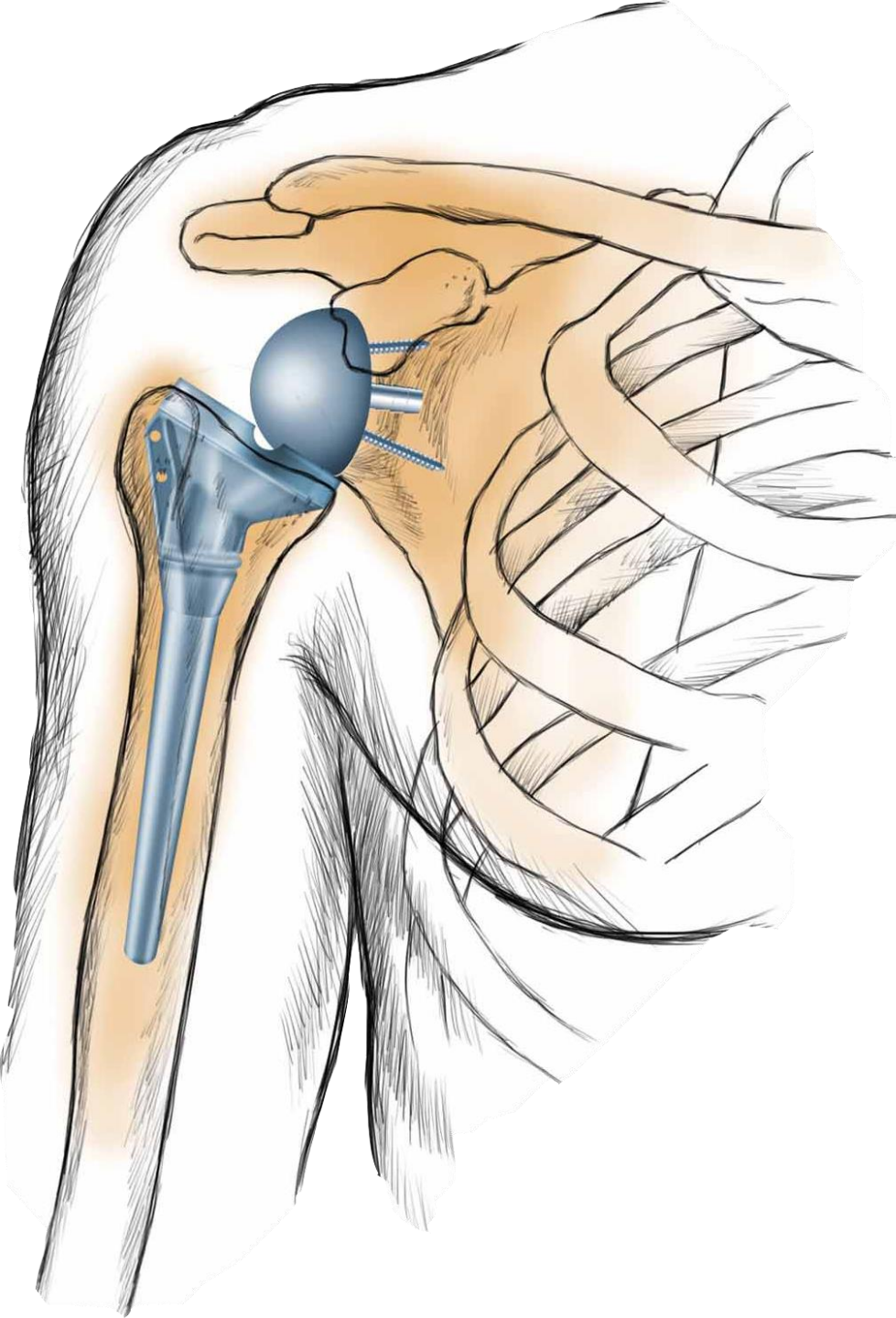


Total Energies  
activating





**Protesi inversa** –Un altro modello di protesi totale che si è andato affermando negli anni più recenti e che merita un discorso a parte è la cosiddetta “protesi inversa” (fig. 13). Tale impianto porta questo nome perché le geometrie sono rovesciate rispetto all’articolazione naturale: alla scapola viene fissata una componente convessa, semisferica, mentre la superficie concava si trova sul versante dell’omero. Per ragioni biomeccaniche complesse questo sistema è indicato nei casi in cui la funzione della cuffia dei rotatori è compromessa per lesione massiva irreparabile. In queste situazioni gli altri tipi di protesi non permetterebbero di recuperare un soddisfacente movimento attivo. Per la funzionalità della protesi inversa condizione indispensabile è che il deltoide sia efficiente.



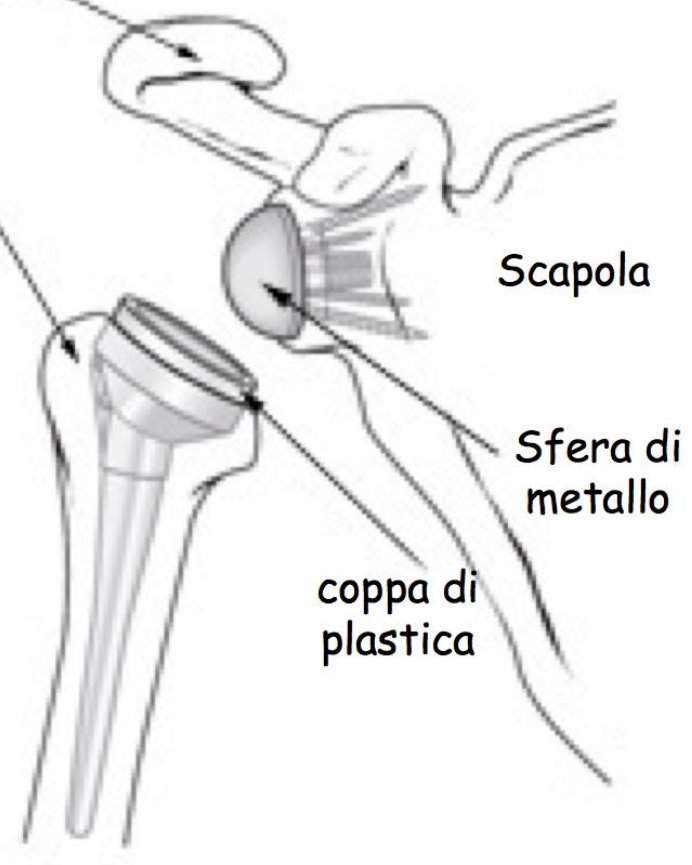
Clavicola

Omero

Scapola

Sfera di metallo

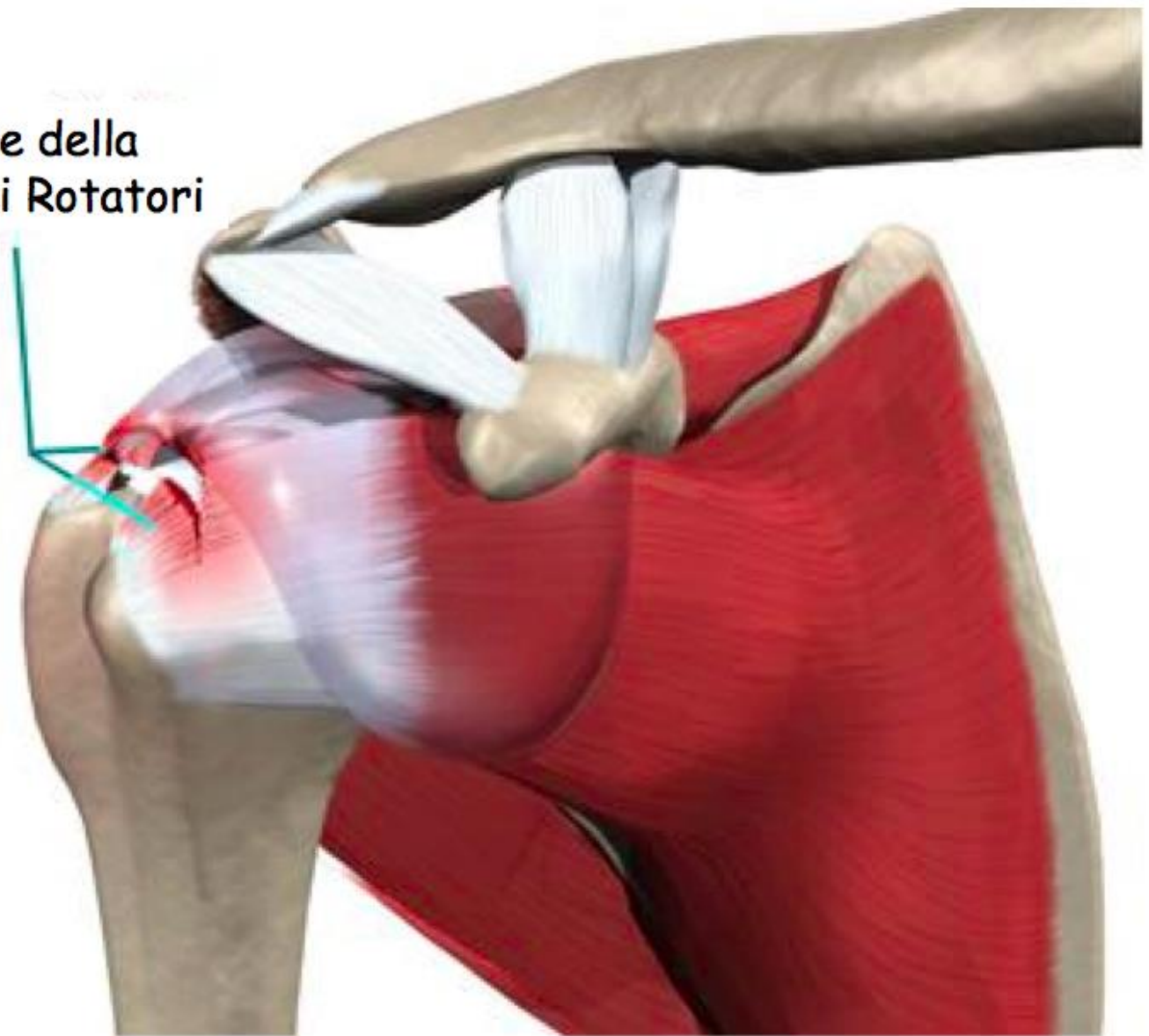
coppa di plastica



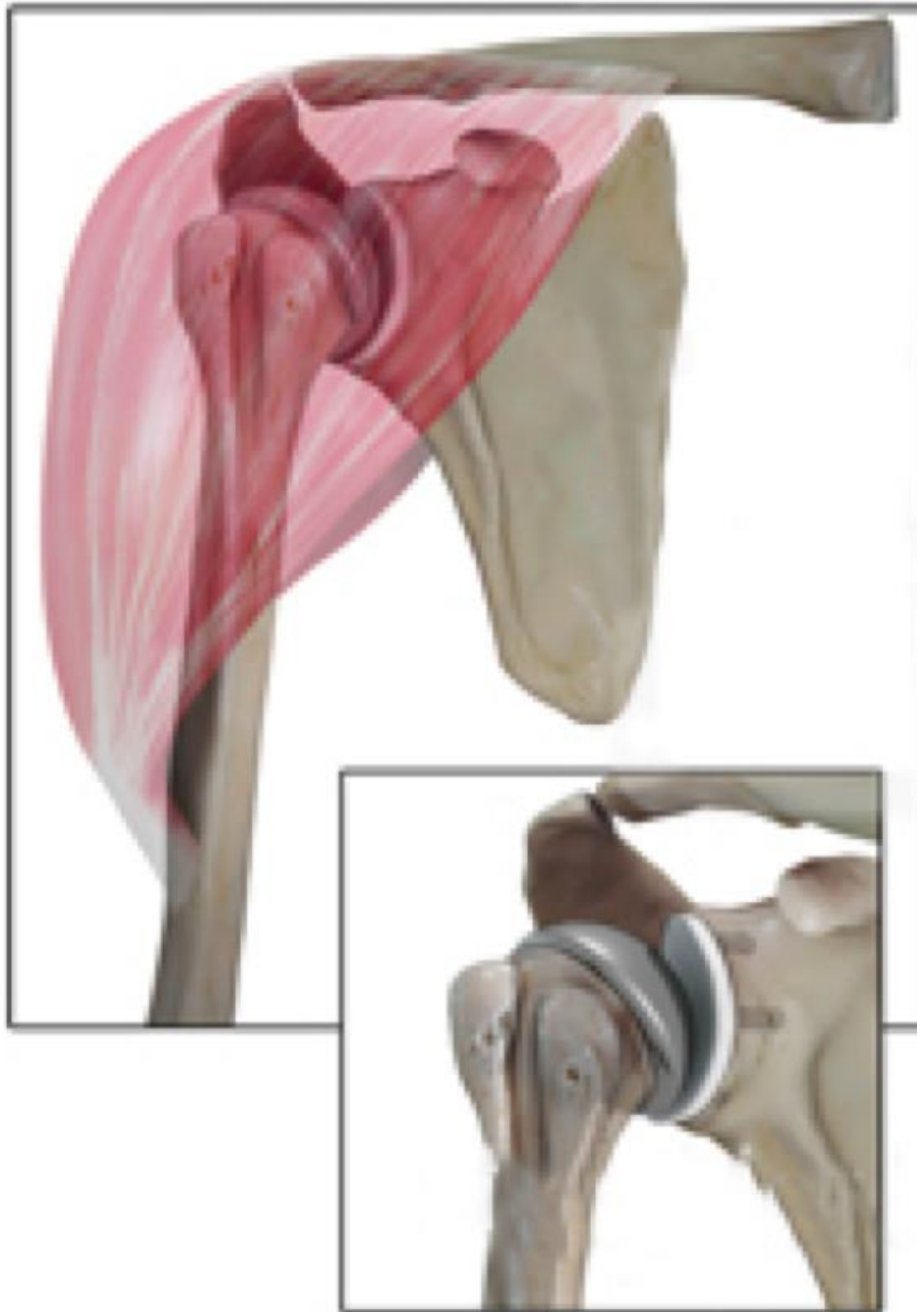Una Protesi inversa di spalla funziona meglio per i pazienti affetti da artropatia della cuffia dei rotatori perché il suo funzionamento si basa su muscoli differenti da quelli che muovono il braccio in una spalla sana. In una spalla sana infatti, i muscoli della cuffia dei rotatori sono quei muscoli che aiutano il movimento e la forza della spalla. Una protesi di spalla convenzionale (o anatomica) utilizza anche i muscoli della cuffia dei rotatori per funzionare correttamente.

In un paziente affetto da grave rottura dei tendini della cuffia dei rotatori, questi muscoli non funzionano più. La protesi inversa invece si affida al muscolo deltoide, non alla cuffia dei rotatori, per muovere la spalla ed il braccio.

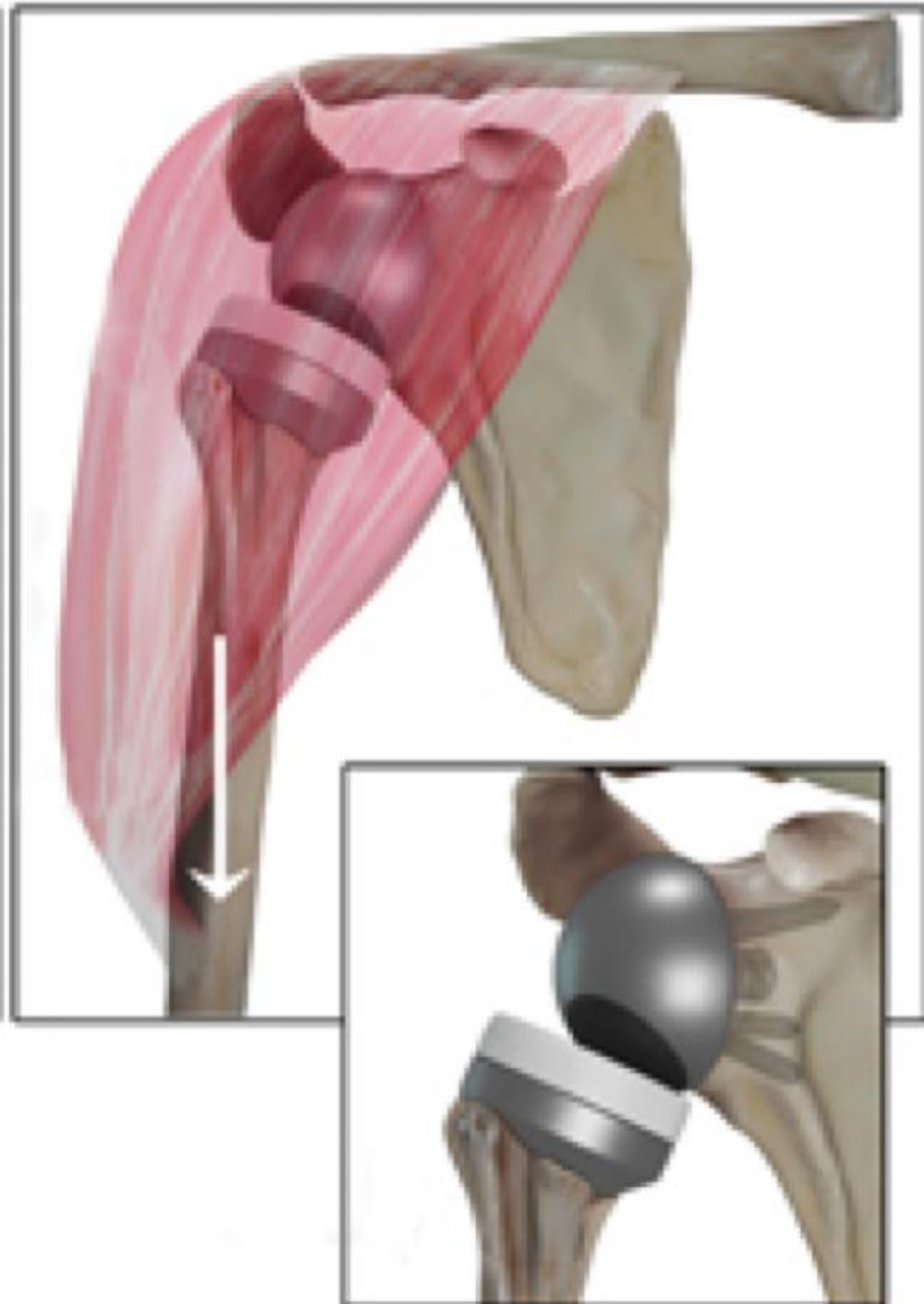
Lesione della  
Cuffia dei Rotatori



Protesi Convenzionale o Anatomica



Protesi Inversa



# Link per video

- <https://drive.google.com/file/d/0B1COcVJh-1WrR2hvUGw4czBoSDA/view?usp=sharing>